

Case Report / 증례

柴胡清肝湯加減方으로 호전된 다형홍반 2례

손상현 · 한수련
프리허그 한의원

Two Cases of Erythema Multiforme(EM) Treated with *Sihochunggan-tang gagambang*

Sang-Hyun Son · Su-ryun Han
Freehug Oriental medicine clinic

Abstract

Objectives: The purpose of this study is to report the effectiveness of *Sihochunggan-tang gagambang* in two patients with erythema multiforme which occurred repeatedly in stress condition.

Methods: This case study was conducted in two erythema multiforme(EM) patients who have visited Korean Medicine Clinic. All two patients were treated with *Sihochunggan-tang gagambang* and acupuncture. VAS(Visual Analogue Scale) score was used to check the subjective change of skin symptoms and itching sense.

Results & Conclusions: The VAS score were decreased compared to the initial visit in all two patients in our study. And most skin symptoms and itching sense of two patients were improved. As a result of examining VAS scores and photographs, *Sihochunggan-tang gagambang* can be effective on EM in two cases in our study.

Key words : Erythema Multiforme; Visual Analogue Scale(VAS); *Sihochunggan-tang gagambang*

서 론

다형홍반(Erythema Multiforme, EM)은 과녁 모양(target lesion)의 붉은 반점을 특징으로 하는 급성 피부질환이다. 다형홍반은 급격한 경과를 보이며 인체의 말단에서부터 중심부로 퍼지는 구심성의 경향을 보인다. 점막침범 유무에 따라 EM major와 EM minor로 분류하기도 하지만, 이 둘은 전혀 다른 질환으로 보아야 한다는 견해도 있다¹⁾. 원인은 주로 약물이나 바이러스로 알려져 있으며, 그 외에도 다양한 원인들이 다형홍반을 유발하는 것으로 보고되고 있다²⁻⁴⁾. 치료는 항바이러스제 위주의 재발방지를 주목적으로 하는 치료가 주로 이루어지고 있다. 이렇듯 다형홍반은 발생 원인부터 그 기전까지 명확하게 알려진 바가 없으며, 때문에 항바이러스제나 증상완화를 위한 치료 외에는 뚜렷한 치료법이 없는 실정이다.

한의학에서 다형 홍반은 陽毒發斑, 貓眼瘡으로 볼 수 있는데 그 원인은 濕熱과 風寒邪의 挾雜이나 熱毒, 陽毒, 惡治로 인한 熱邪內陷으로 보았다⁵⁾. 현재 현대 의학적으로 뚜렷한 해결책이 없는 상황에서, 피부로 나타난 피부 증상에 대한 치료도 중요하지만 인체 내부의 원인을 해결하는 치료 역시 중요하며 이 부분에서 한의학의 정체관이 다형홍반의 치료에 반드시 필요하다. 하지만 다형홍반의 한의학적 연구와 치료보고가 매우 부족한 상황이다.

저자는 스트레스, 부적절한 식습관, 음주, 과로가 간에 부담을 주어 肝氣鬱結을 유발하며, 더 나아가 肝熱證을 유발한다고 보았다. 또한 최근의 연구⁶⁻⁹⁾에 따르면 肝熱은 皮膚 搔痒感, 濕疹 등의 피부증상을 일으키는 원인이 되며, 따라서 肝의 熱을 치료하는 것이 피부질환의 치료에 있어 매우 중요하다고 보았다.

이에 임상에서 심한 스트레스 후에 발병하고 熱症

을 동반한 다형홍반에 柴胡清肝湯加減方을 투여하여 호전된 환자 2례가 있어 이를 보고하고자 한다.

연구대상 및 방법

1. 연구대상

본 증례는 전신의 다형홍반 치료를 위해 프리허그한의원내 내원한 환자 2명을 대상으로 하였다.

2. 치료방법

치료는 한약 복용과 침 치료로 진행되었다. 동시에 생활관리를 병행하도록 하였다. 침 치료의 주요 혈자리는 內關(PC6), 足三里(ST36), 太谿(KI3), 崑崙(BL60) 등을 기본으로 하여 清熱健脾利濕을 통해 肝熱로 발생한 上熱感, 消化障礙를 개선시키는 것을 목적으로 하였으며, 내원 시 頭痛, 眩暈, 手足冷 등의 증상을 확인하고 필요에 따라 가감하였다.

한약치료는 柴胡清肝湯加減方(Table 1)을 환 또는 탕의 형태로 1일 2회 복용하도록 하였다.

Table 1. Composition of *Sihochunggan-tang Gagambang*

Herbal name	Scientific name	Dose(g)
當歸	<i>Angelica gigas Nakai</i>	8
連翹	<i>Forsythia koreana</i>	8
柴胡	<i>Bupleurum falcatum L.</i>	6
生地黃	<i>Rehmannia glutinosa var. purpurea</i>	6
芍藥	<i>Paeonia lactiflora</i>	6
牛蒡子	<i>Arctium lappa L.</i>	6
川芎	<i>Cnidium officinale Makino</i>	4
黃芩	<i>Scutellaria baicalensis</i>	4
山梔子	<i>Gardenia jasminoides for. grandiflora</i>	4
天花粉	<i>Trichosanthes kirilowii</i>	4
甘草	<i>Glycyrrhiza uralensis</i>	4
防風	<i>Ledebouria seseloides</i>	4
牽牛子	<i>Pharbitis Nil Choisy</i>	2
Total		66

Corresponding author : Sang-Hyun Son, Freehug Oriental medicine clinic, 601, Vision Building, 25, Madimidong-ro, Seongsan-gu, Changwon-si, Gyeongsangnam-do, Korea.

(Tel : 055-285-8269, E-mail : freehugscd,cw1@gmail.com)

• Recieved 2016/7/4 • Revised 2016/8/9 • Accepted 2016/8/16

생활 관리는 고지방, 고열량식을 금하고 과식, 야식, 폭식을 금하도록 하였다. 또한 걷기나 요가 등의 가벼운 운동을 병행하도록 하였다.

3. 처방 적용의 기준

柴胡清肝湯加減方 : 극심한 스트레스 또는 과음 후에 熱症을 동반하여 발병한 다형홍반을 肝熱證으로 진단하고 清熱解毒, 疏肝解鬱하여 肝의 熱을 진정시키는 처방을 통해 治療하고자 하였다.

4. 호전도 평가

치료 중 호전도에 대한 평가는 사진과 내원시마다 VAS(Visual Analogue Scale) score를 체크하는 것으로 이루어졌다. 2주 간격으로 증상부위 사진촬영을 진행하여 객관적인 증상변화를 관찰하였으며, 촬영시의 조건을 동일하게 하기 위해 니콘(NKR-D90)카메라를 사용하여 조리개, 셔터 속도, ISO감도, 촬영 거리를 동일하게 세팅한 후 촬영하였다.

음식관리는 가장 잘 했을 때를 10점, 피부증상과 가려움은 가장 심할 때를 10점으로 하여 내원시마다 환자로 하여금 음식관리, 피부증상, 가려움에 대한 VAS score를 작성하게 하였다.

증례

<증례 1>

1. 환자 : 신○○, F/63
2. 주소증 : 전신 다형홍반, 전신 가려움, 구내염
3. 발병일 : 4년 전 발병, 지속적으로 재발함
4. 과거력 : 신장이식
5. 가족력 : 없음

6. **현병력** : 상기환자 4년 전에 극심한 스트레스와 체중감소 후 전신 다형홍반과 구내염증상 발생하였으며 그 후로 2달 간격으로 지속적으로 재발하였다. 이에 지속적으로 피부과치료를 해왔으며 최근 재발하여 피부과에서 스테로이드주사 3회, 경구 스테로이드 약 8일 복용하고 증상 지속되어 내원하였다.

7. 望聞問切

消化: 消化不良, 心下痛
 小便: 小便頻數
 大便: 1回/日, 別無異常
 睡眠: 淺眠

8. **치료기간** : 2015.1.15.~2015.5.4.

9. 치료경과

1) 2015년 1월 15일

초진 내원 시 피부증상의 VAS score는 7, 가려움에 대한 VAS score는 5였다. 2015년 1월 14일까지 스테로이드를 경구 복용하였으며 이후에는 모든 양방 치료를 중단하였다.

2) 2015년 2월 2일

柴胡清肝湯加減方 복용 후 가려움은 급속도로 호전되었으며 다형 홍반도 색이 연해지고 소실되는 것이 육안으로 확인되었다. 대변은 2회/일, 무른 변을 보았다. 피부증상, 가려움, 음식관리의 VAS score는 각각 8, 6, 0이었다.

3) 2015년 2월 26일

대부분의 증상이 호전되어 소실되어 피부증상, 가려움, 음식관리의 VAS score는 8, 0, 0이었다.

4) 2015년 3월 5일

증상 소실된 채로 유지하다가 3월 3일경 작게 홍반

이 발생하였으나 곧 소실되었으며 피부증상, 가려움, 음식관리의 VAS score는 8, 0, 0이었다.

5) 2015년 3월 19일

과로했을 때에는 가려움이 발생하기도 하지만 빠른 시간 내에 호전되는 양상을 보였으며 피부증상은 소실된 채로 유지 중이었다. 피부증상, 가려움, 음식관리의 VAS score는 8, 0, 0이었다.

6) 2015년 4월 20일

4월 15일경 다리에 증상 가볍게 발생했다가 소실되

었으며 피부증상, 가려움, 음식관리의 VAS score는 8, 1, 0이었다.

7) 2015년 5월 4일

마지막 내원시의 피부증상, 가려움, 음식관리의 VAS score는 8, 1, 0으로 증상 소실된 상태로 안정적으로 유지하고 있음을 확인하였기에 치료 종료하였다. 마지막 사진촬영은 2월 26일이었으며 이후 진료 시에는 증상 소실된 상태로 유지되어 추가촬영을 하지 않았다(Fig. 1, Table 2).

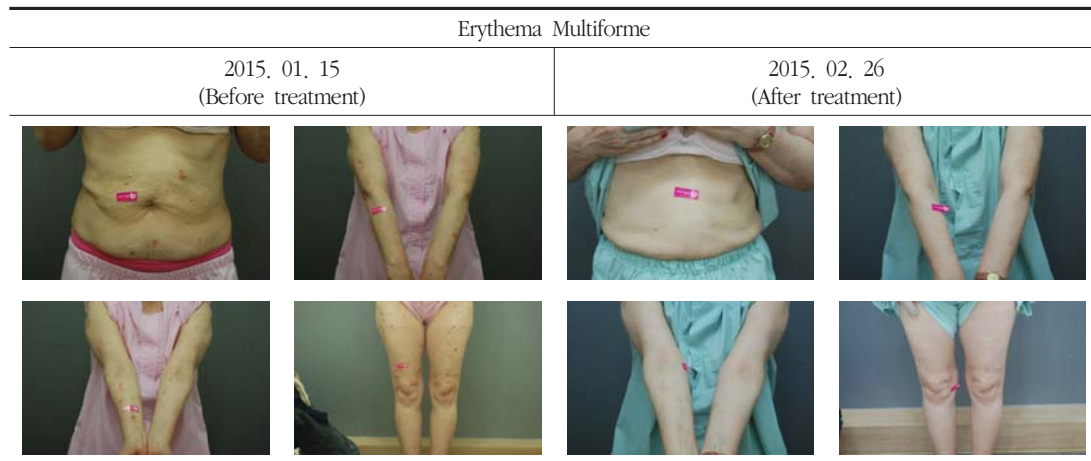


Fig. 1. Pictures of skin lesion – case 1

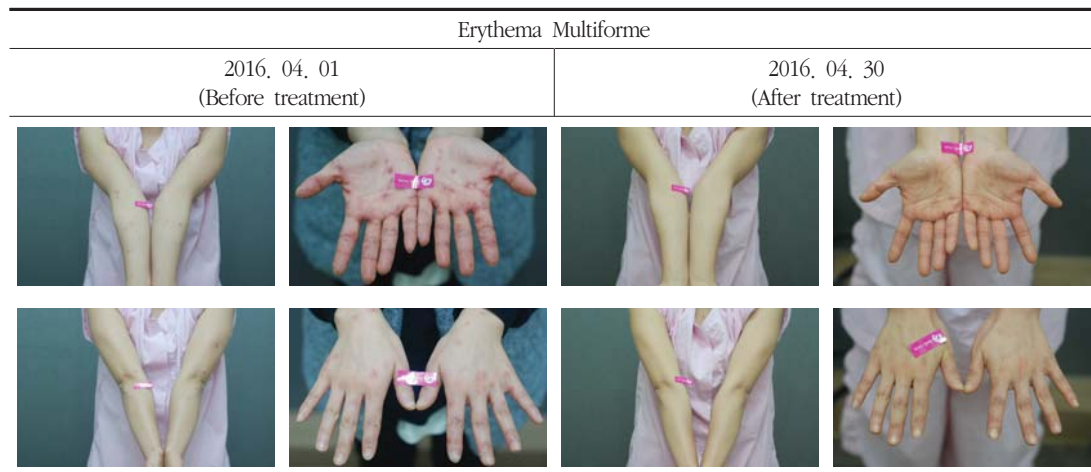


Fig. 2. Pictures of skin lesion – case 2

Table 2. Change of VAS Score in Case 1

Date	Symptoms of skin	Itching sense
2015. 01. 15	7	5
2015. 02. 02	6	0
2015. 02. 26	0	0
2015. 03. 05	0	0
2015. 03. 19	0	0
2015. 04. 20	1	0
2015. 05. 04	1	0

Table 3. Change of VAS Score in Case 2

Date	Symptoms of skin	Itching sense
2016. 04. 01	5	3
2016. 04. 16	2	1
2016. 04. 30	0	0

〈증례 2〉

1. 환자 : 양○○, F/28
2. 주소증 : 팔, 손 위주의 다형홍반, 증상부위 가려움, 통증, 구내염
3. 발병일 : 3년 전 발병 후 가라앉았다가 내원 1주일 전부터 급격히 악화됨.
4. 과거력 : 차궁근증
5. 가족력 : 無
6. 현병력 : 상기환자 3년 전 다형홍반이 처음 발생한 후 호전되어 증상 소실되었다가, 본원 내원 1주일 전부터 스트레스와 함께 과로, 음주, 감기가 겹치면서 구내염과 함께 손바닥, 손등, 팔, 다리, 발등, 발바닥 위주로 증상 악화되었다. 간식을 자주 먹으며 육식, 인스턴트식품 위주의 식습관을 가지고 있었으며 잦은 음주를 하였으며 스트레스를 많이 받고 있는 상황이었다. 내원 전

스테로이드 주사 2회, 스테로이드 경구 복용, 스테로이드 연고 사용 중이었으며 불편감이 지속되어 내원하였다.

7. 望聞問切

消化: 良好
 小便: 良好
 大便: 1回/2~3日, 便秘
 睡眠: 不良, 疲勞感 甚
 其他: 浮腫, 間歇的 眩暈

8. 치료경과

1) 2016년 4월 1일

초진 내원 시 피부증상의 VAS score는 5, 가려움의 VAS score는 3이었다. 처음 한의원에 내원한 4월 1일까지 스테로이드 연고를 사용하고 스테로이드를 경구 복용하였으며 柴胡清肝湯加減方을 복용하기 시작하면서 양방치료는 모두 중단하였다.

2) 2016년 4월 16일

4월 13일경 가슴 부근에 다형홍반이 약간 발생하였다. 구내염은 호전되었으며 대변을 잘 보았으며 소화상태도 양호하였다. 음식관리, 피부증상, 가려움의 VAS score는 각각 9, 2, 1이었다.

3) 2016년 4월 30일

피부증상 모두 소실된 상태로 유지되어 치료를 종료하였다(Fig. 2, Table 3).

고 찰

다형홍반은 면역학적으로 각질형성세포가 비자기(non-self)항원을 표현하여 세포독성면역반응이 초래되어 발생하는 것으로 생각되지만 아직 그 발병기전

이나 원인이 명확하게 밝혀지지 않은 자가 면역 피부 질환의 일종이다.

김 등³⁾에 따르면, 다형홍반으로 진단받은 환자 54명 중 그 원인으로 가장 흔한 것은 약물, 바이러스 감염이며 그 외에는 결핵, 폐렴 등이 있음을 보고하고 있으며, 도 등²⁾은 항생제에 의한 다형홍반 임상례를, 나 등¹⁰⁾과 이 등¹¹⁾은 Non-steroidal anti-inflammatory drug(NSAID)에 의한 다형홍반 임상례를, 안 등⁴⁾은 급성편도선염에 의한 다형홍반 치험례를 보고한 바 있다.

다형홍반의 범위 및 분류에 대하여는 논란이 많으나 임상적으로 표적모양의 병터(target lesion)와 조직학적으로 표피의 satellite cell necrosis라는 두 가지 공통된 특징이 있다. 과거에는 점막침범의 유무를 기준으로 EM minor와 EM major로 분류하였고, 현재는 아직 논란이 있으나 원인에 따라 다형홍반과 Stevens-Johnson Syndrome-Toxic Epidermal Necrolysis(SJS-TEN)으로 분류한다.

다형홍반은 모든 연령층에서 발생할 수 있으나 주로 청·장년기에 발생하고, 남녀 간의 차이는 유의성이 없으며, 봄에 빈번하게 발생한다. 전구증상이 있을 수 있으며, 주로 상기도감염증세로 나타난다. 피부발진은 급격히 발생하여 수백 개까지 발생할 수 있으며 대칭적으로 사지의 외측과 얼굴에 주로 분포한다. 점막병변은 입에 국한되며 입술, 잇몸, 구개 등에 표적 병터나 잔 물집, 가집, 딱지 등이 형성된다. 다형홍반은 착색 이외의 후유증을 남기지 않지만 재발이 매우 흔하고 예측하기 어렵다¹⁾.

다형홍반의 치료는 대부분 항바이러스제를 투여하는 방법이 사용된다. 예방의 목적으로도 항바이러스제를 복용할 수 있지만 복용 중단 시 재발하며, 전신적 스테로이드와 항생제는 다형홍반의 예후를 좋게 만들지는 못하는 것으로 알려져 있다. 하지만 Roy Patterson 등¹²⁾은 적은 용량의 스테로이드를 이용해 치료를 시작할 것을 권하고 있어 전신적 스테로이드의 사용에 대해서는 아직 논란이 있다. 약제에 의한

다형홍반인 경우 원인 약제를 중단하는 것이 가장 먼저 이루어져야 하며, 증상 경감을 위해서는 국소 스테로이드를 활용할 수 있다. 또한 Herpes simplex virus(HSV)감염을 동반하고 있는 경우에는 항바이러스제의 이른 투여가 피부 병변의 개수나 지속시간을 줄이는데 도움이 된다¹³⁾.

한의학의 다형홍반은 陽毒發斑, 猫眼瘡으로 볼 수 있으며, 그 원인은 濕熱과 風寒邪의 挾雜이나 熱毒, 陽毒, 惡治로 인한 熱邪內陷으로 보았다. 따라서 清熱解毒, 利濕消腫의 治法이 주로 사용되었다. 홍 등¹⁴⁾은 다형홍반 치험례에서 疏風祛濕, 清熱瀉火, 消腫의 효능이 있는 처방을 가감하여 다형홍반이 호전되었음을 보고하였고, 안 등⁴⁾은 급성편도선염에 加味仙方敗毒湯, 加味荊芥連翹湯 등의 清熱行氣消腫하는 처방을 활용하여 급성 편도염과 다형홍반이 호전된 증례를 보고하였다. 하지만, 이 외의 다형홍반의 한방 치험례는 매우 부족한 실정이며, 이러한 부분에서 본 증례가 상당한 의미가 있다고 생각된다.

柴胡清肝湯加減方은 기본적으로 疏肝解鬱, 清熱解毒의 목적으로 처방된다. 박 등¹⁵⁾은 동물모델 실험을 통해 柴胡清肝散이 표피의 각질형성세포의 기능을 회복시키고 피부 보호작용이 있다는 것을 보고하였고, 이 등¹⁶⁾은 柴胡清肝湯이 桔梗湯, 大黃牡丹湯, 射干湯, 小青龍湯, 十六味流氣飲, 黃黑散과 비교하여 항염증 효과가 가장 뛰어났음을, 최 등¹⁷⁾은 血熱로 진단된 아토피피부염의 안전하고 효과적인 치료로 柴胡清肝湯이 활용될 수 있음을 보고하여 柴胡清肝湯이 熱症을 동반한 피부질환에 광범위하게 응용될 수 있음을 시사하였다.

본 증례보고의 1, 2증례는 모두 다형홍반의 특징적인 피부양상인 과녁모양의 병변을 확인할 수 있었으며, 사지의 피부병변을 공통적으로 가지고 있었다. 또한 두 증례 모두 극심한 스트레스 후에 발생하였으며, 증례 2의 경우는 과음이 동반되었다. 특히 증례 2의 경우, 음주 후 熱感과 搔痒感이 심해지는 양상을 보였는데 이는 스트레스와 음주가 肝熱證을 유발했기 때

문으로 생각된다. 이와 함께 上熱感과 口內炎을 모두 호소하였으며, 피부의 紅斑과 함께 심한 搔痒感을 호소하였는데 이러한 증상 또한 肝熱證으로 인해 유발될 수 있는 증상들이다.

간열로 진단된 피부질환의 치료사례를 보면 조 등⁶⁾은 부적절한 식습관, 스트레스, 피로에 의해 유발된 肝熱로 인한 皮膚 搔痒感과 濕疹을 柴胡清肝湯加減方으로 치료하였으며, 이 등⁷⁾은 부적절한 생활습관으로 유발된 肝熱로 인한 지루성피부염을 柴胡清肝湯加減方으로 치료하였다. 또한, 송 등⁸⁾은 아토피피부염의 원인은 熱이며 肝과 매우 관계가 깊다고 하면서, 그 치료에는 清肝解鬱과 解毒이 매우 효과적임을 보고하였으며, 류 등⁹⁾은 肝氣鬱結하고 火가 肝經을 어지럽히게 되면 外陰部의 搔痒症이 발생할 수 있다고 말하였다. 이들을 종합해 보았을 때, 肝熱이 아토피피부염, 습진, 지루피부염 등 각종 피부질환을 유발할 수 있음을 알 수 있었다.

이에 저자는 극심한 스트레스, 과로 후 발생 및 악화되는 다형홍반을 肝熱證으로 보고 清熱解毒, 疏肝解鬱의 효능이 있으며 항염증 효과, 각질형성세포의 기능 회복, 피부 보호 작용이 있는 柴胡清肝湯加減方을 처방하였다.

증례 1의 경우 63세 여성의 다형홍반으로 내원 당시 전신의 가려움과 피부증상을 호소하였고, 이와 동반하여 消化不良, 心下痛, 淺眠, 小便頻數, 口內炎 등의 증상이 있었다. 내원 전에는 부신피질호르몬제 치료를 받았지만 치료에도 불구하고 지속 재발하였다. 증례 1은 초발 시, 재발 시에는 모두 과도한 스트레스, 과로와 연관이 있었고 치료 중에도 심한 스트레스를 받는 경우 가려움이 증가하거나 홍반이 발생하였다. 12주 치료 후에는 초진 시 피부증상에 대한 VAS score가 7점에서 0점으로, 초진 시 가려움에 대한 VAS score가 5점에서 0점으로 감소하여 치료가 종료되었다.

증례 2의 경우 28세 여성의 다형홍반으로 내원 당시 입안, 팔, 다리, 손바닥, 손등, 발등, 발바닥의 피부

증상과 가려움, 통증을 호소하였다. 동반된 소증으로는 便秘, 疲勞感, 間歇的 眩暈, 손의 浮腫, 子宮根腫이 있었으며 식습관이 육류와 인스턴트 위주로 불량했다. 증례 2의 경우에는 3년 전 초발한 후 내원 1주 전 과로, 감기, 음주가 겹치면서 전신적으로 피부증상이 재발하였다. 4주 치료 후에는 초진 시 피부증상에 대한 VAS score가 5점에서 0점으로, 초진 시 가려움에 대한 VAS score가 3점에서 0점으로 감소하여 치료가 종료되었다.

이상 2례의 치험례를 종합해보면, 2가지 증례 모두 다형홍반의 발생 및 악화 시 모두 스트레스, 과로와 연관이 있었고 가려움이 동반되었다는 공통점이 있었다. 두 증례 모두 주관적 증상평가 척도인 피부증상, 가려움에 대한 VAS score가 치료 종료 시에는 0점으로 호전되었고, 객관적인 호전도 평가를 위해 촬영한 사진 상으로도 치료 전후를 비교했을 때 호전됨을 확인할 수 있었다. 이를 통해 과도한 스트레스로 인한 다형홍반의 경우 그 원인을 간열로 변증하여 清肝解鬱解毒하는 처방인 柴胡清肝湯加減方이 치료에 유의하다는 판단을 하였다.

다형홍반의 경우에는 현대의학적인 발병기전이나 치료에 대한 이론이 정립되어있지 않으며, 한의학적인 연구나 임상례 보고가 매우 부족하기 때문에 본 증례보고가 肝熱에 의한 다형홍반 치험례로 상당한 의미가 있다고 생각된다. 하지만 VAS score가 환자의 주관적인 판단에 의존한다는 점, 증상 사진을 평가하는 과정에서 치료자의 주관이 관여한다는 점, 증례가 2가지로 많지 않은 점은 본 연구의 한계점으로, 임상적인 의의를 가지기 위해서는 더 많은 치료 증례를 확보하고 다형홍반의 중증도를 평가하는 기준이 마련되어야 한다고 생각한다. 이러한 부분이 보완된다면 과도한 스트레스로 인한 다형홍반을 肝熱로 변증하고 柴胡清肝湯加減方을 활용하여 치료하는 것에 대한 임상적 의의를 가질 수 있을 것으로 생각된다.

결 론

간열로 진단된 다형홍반 환자 2례에 柴胡清肝湯加減方, 침 치료와 생활 관리를 병행한 결과 주관적인 VAS score와 사진 상의 증상 호전을 확인하였고, 肝熱로 진단된 다형홍반에 柴胡清肝湯加減方을 통한 치료가 효과적이었음을 확인할 수 있었다. 향후 肝熱로 변증되는 다형홍반 환자에 대한 치험례, 연구가 확보되어 다형홍반의 한의학적인 치료에 대한 효과가 입증되길 기대한다.

References

1. Textbook Compilation Committee of Korean dermatological association. *Dermatology*. 6th ed. Seoul:Yeomoongak, 2014:276-9.
2. Doh HS, Lee SB, Do BS. Two Cases of Erythema Multiforme Following Antibiotics Treatment. *J Korean Soc Emerg Med*. 1998;9(4):341-6.
3. Kim CW, Kim BC, Lee KS. A Clinicohistopathological Study of Erythema Multiforme. *Korean J Dermatol*. 1998;36(5):804-11.
4. An JH, Kim KH, Hong JH, Jung HA. A case of Erythema multiforme Caused by Acute Tonsillitis. *J Korean Med Ophthalmol Otolaryngol Dermatol*. 2015;28(2):75-84.
5. Heo J. *Dongui Bogam*. Seoul:Namsandang. 2014:389-90.
6. Cho JM, Ko YH, Park SJ. Four Cases of the Patients with the Groin, Inner thigh Eczema Treated with Sihochunggan-tang gagambang. *J Korean Med Ophthalmol Otolaryngol Dermatol*. 2015;28(3):161-72.

7. Lee IH, Lee HT, Kwon OY. Seven Cases of Seborrheic Dermatitis Patients Treated with Sihochunggan-tang gagambang. *J Korean Med Ophthalmol Otolaryngol Dermatol*. 2015;28(2):130-42.
8. Song IG, Jo HJ. Korean Medicine Clinical Effects on Atopic Dermatitis of 12 Children in Farm Village (Effects of Korean Medicine Clinical Therapy of Liver for Atopic Dermatitis). *J Korean Medical Classics*. 2014;27(3):141-54.
9. Ryu IH, Seo EB, Kim SB, Seo YJ, Lee JD, Cho HB, et al. A Case Report of Genital Eczema with Pruritus. *J Oriental Obstetrics & Gynecology*. 2011;24(2):120-5.
10. Na JI, Lee DH, Suh DH. A Case of Erythema Multiforme Probably Induced by Celecoxib. *Korean J Dermatol*. 2006;44(12):1467-8.
11. Lee SM, Kang HR, Park HW, Chang YS, Kim SS, Cho SH, et al. A Case of Erythema Multiforme Induced by Celecoxib. *Korean J Asthma Allergy Clin Immunol*. 2009;29(2):138-41.
12. Roy P, Dykewicz MS, Armand G, Grammer LC, David G, Greenberger PA, et al. Erythema Multiforme and Stevens-Johnson Syndrome. *Chest*. 1990;98(2):331-6.
13. Michele RL, Marna RS, HSU WT. Erythema Multiforme. *Am Fam Physician*. 2006;74(11):1883-8.
14. Hong CH, Shim EK, Park JY, Song SP, Hong SH, Hwang CY. A Case of Erythema Multiforme. *J Korean Med Ophthalmol Otolaryngol Dermatol*. 2004;17(2):153-8.
15. Park MC, Choi IH. The Efficacy of Sihochonggan-san(Chaihuqinggan-san) Extract

- to Improve the Function of Stratum Corneum on Mice Model after Atopic Dermatitis Elicitation, *J Korean Oriental Med*, 2004;25(3):137-48.
16. Lee MH, Lee JW, Park C, Han MH, Hong SH, Choi YH. Antioxidant, Antimicrobial and Anticancer Properties of Seven Traditional Herb-combined Remedies. *J Life Sci*, 2015;25(4):406-15.
17. Choi IH, Kim SH, Kim YC, Yun YH. A Clinical Study of Shi Ho Cheong Gan-San on Blood Heat Pattern Atopic Dermatitis: a randomized, double-blind clinical trial. *J Korean Med Ophthalmol Otolaryngol Dermatol*, 2011;24(1):96-110.